

13.

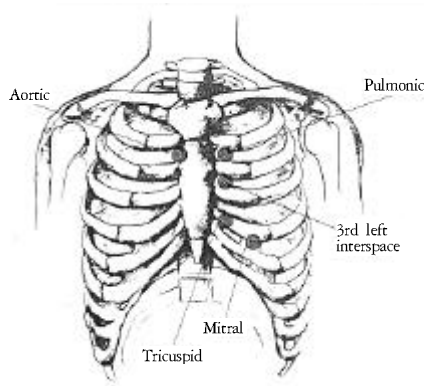
1.

심장주기(cardiac cycle : 0.8초) : 좌우심방의 수축기(0.11초)- 좌우 심실의 수축기(0.27초)- 심방과 심실의 확장기(0.42초)로 나눈다.

(1)

- 1) S1 (제1심음) : 심실 수축기의 시초에 “딱” 하고 들리는 심음은 주로 방실판막이 닫힐 때 생기는 음으로 낮고 둔하며 소리의 지속이 길다.
- 2) S2 (제2심음) : 심실 확장기의 시초에 “딱” 하고 들리는 심음은 주로 대동맥판막과 폐동맥판막이 닫힐 때 생기는 음으로 높고 예리하며 소리의 지속이 짧다.
- 3) S3 (제3심음) : 심실 확장기의 시초에 (rapid ventricular filling시) 심방에서 유입하는 혈액 때문에 심실벽의 진동과 이첨판의 진동 때문에 생기는 음으로 저음이고 소리의 지속이 짧기 때문에 청진하기 힘들다.
- 4) S4 (제4심음) : 심실 수축기 동안 심실로 유입하는 혈액의 추진력 때문에 발생하며 청진기로 들을 수 없으나 심음도 상에 기록된다.

(2)



13-1.

- 1) aortic area (2nd right interspace close to sternum)
- 2) pulmonic area (2nd left interspace close to sternum)
- 3) 3rd left interspace close to sternum
- 4) tricuspid area (lower left sternal border)
- 5) mitral(apical) area (5th left interspace just medial to the midclavicular line)

(3) 1 (S1) 2 (S2) .

정상 rhythm에서는 paired heart sound에서 첫 번째 소리가 S1이며 두 번째 소리가 S2이다. aortic 또는 pulmonic area에서 S2가 S1보다 크게 들리므로 심박동이 빠를 때 이를 참고로 한다.

(4) .

(5) Rhythm .

(6) 청진기의 diaphragm으로 먼저 상기 다섯 부위를 청진하고, 이어 bell로 다시 청진한다.

Diaphragm은 S1, S2, aortic regurgitation murmur, mitral regurgitation murmur, pericardial friction rub 등 고음(high-pitched sound)을 청진하는데 적합하다. 반면에 bell은 S3, S4, mitral stenosis의 diastolic murmur등 저음(low-pitched sound)을 청진하는데 적합하다.

2.

호흡음의 청진은 기도의 호흡기류, 기도내 분비물이나 폐색 유무, 기도주변의 폐나 흉막의 상태를 파악하는데 도움이 된다. 청진기의 bell은 낮은 음을, diaphragm은 높은 음을 듣기에 좋다. 정상 호흡음을 듣기에는 bell이 적합하나 폐심부의 병소에서 발생하는 고음조(high tone)의 호흡음을 듣는 데는 diaphragm이 유리하다. 청진시 청진기는 손바닥으로 감싸서 차갑지 않게 하여 사용하는데, 청진요령은 폐첨부 부터 좌우 양측을 비교하면서 아래로 진행한다. 청진기는 흉막에 밀착하여야 하는데, 그렇지 않고 피부와 마찰이 생기면 흉막마찰음과 유사한 잡음이 발생한다. 청진시 분석해야 할 사항은 다음과 같다. 1) 호흡음의 분석 : 지속성, 음량, 음조, 음질 2)부잡음(adventitious sounds)의 유무 및 종류 3) voice sound

(1)

1) (vesicular breath sound)

폐의 특정부위를 제외하고는 전폐야에서 들을 수 있는 정상 호흡음이다. 저음으로 흡기 시에 잘 들리며 멈추지 않고 연속적으로 호기의 초기까지 들리는데, 흡기와 호기 시 들리는 시간비는 5:1~5:2로 실제 호흡주기의 비율인 5:6과는 다르다.

2) (bronchial breath sound)

폐포호흡음보다 음조가 높고 거친 소리로 흡기와 호기 사이의 뚜렷한 정지기가 특징적이며 호기의 끝까지 잘 들린다.

3) (bronchovesicular breath sound)

폐포호흡음과 기관지호흡음의 중간에 해당하며, 호기 시에 폐포호흡음보다 더 길게 높은 음조로 들리나 기관지호흡음 보다는 짧아서 끝까지 들리지 않고 호기와 흡기사이의 정지기도 없다.

(2) (adventitious sounds)

1) (wheezing)

좁아진 부위를 공기가 통과하면서 나는 ‘쌩’ 혹은 ‘휘’라는 소리이다. 천명음은 단조성(monophonic)과 복조성(polyphonic)으로 분류하는데 관악기를 연주할 때 한 계명의 소리만 내는 것이 단조성이고 다양한 높이의 음을 동시에 내는 것이 복조성이다. 단조성 천명음은 기도의 좁아진 부분이 호흡에 따라 변화하지 않을 때 생긴다. 기침 후에도 소리의 높이가 변하지 않는 ‘localized fixed wheezing’은 기관지암이나 기도협착의 특징적인 소견이다. 반면에 훨씬 흔한 복조성 천명음은 기도의 내강이 좁아져 있으나 그 정도가 균등하지 않을 때 나타나며 만성 폐색성 폐질환에서 흔히 들을 수 있다.

흉강내 위치하는 기도는 흡기 시 발생하는 흉강내 음압 때문에 호기 시 보다 흡기 시 내강이 넓어지므로, 대부분의 천명음은 호기 시에 더 뚜렷하다. 그러나 흉강 밖의 기도, 즉 상부기도에 폐색이 있으면 흡기 시 발생하는 기도내 음압으로 인해 기도내강이 흡기 시에 더 좁아지므로 천명음은 흡기 시에 더 뚜렷해지는데, 이를 stridor라 하며 wheezing과는 구분할 수 있어야 한다. 천명음 중 음조가 낮고 코고는

소리같은 진동음을 ‘rhonchus’라 하는데 이는 대부분 기도내 분비물의 진동에 의해 발생하므로 기침으로 객담을 배출하면 사라지는 특징이 있다.

2) (crackle)

‘rale’이라고도 하며 연속성의 천명음과는 달리 폭발적인 단속성의 소리로, 주로 흡기 시에 ‘빠그락’하고 들린다. 수포음은 닫혀 있던 세소기도가 흡기 시에 열리면서 폐색의 원위부와 근위부간의 압력차가 순간적으로 소실되면서 나는 소리로 생각되고 있다.

수포음은 크기에 따라 ‘fine · coarse’로, 들리는 시기에 따라 ‘early inspiratory · late inspiratory’로 분류하는데 호흡주기에 따른 분류가 더 의미가 있다. Early inspiratory crackle은 음조가 낮고 거칠어(coarse) 청진기 없이도 들을 수 있으며, 자세에 따른 변화가 없고 호기말기에도 비슷한 소리가 날 수 있는데 심한 심부전이나 만성 폐쇄성 폐질환에서 나타난다. Late inspiratory crackle은 세소기도의 폐쇄가 일어나는 모든 상황, 특히 stiff lung을 초래하는 질환에서 들리는데, 대부분 fine하다. Late inspiratory crackle의 특수한 형태로 ‘velcro-like rale’이라는 수포음이 있는데 이는 혈압계의 cuff를 감았다 뗄 때 나는 소리와 아주 유사하여 붙은 명칭으로 간질성폐질환에서 특징적으로 나타난다.

3) (friction rub)

흉막에 염증이 생겨서 면이 거칠어지면 벽측 흉막과 장측흉막이 마찰되어 소리를 내는데 이 때의 소리는 양손가락 사이에 머리카락을 잡고 귀 주변에서 비빌 때 들리는 것과 유사하다. 수포음과 감별이 어려우나 마찰음은 기침에 의해 변화하지 않으며 청진기를 흉벽에 강하게 밀착시키면 더 크게 들을 수 있고, 일반적으로 호기와 흡기 시 모두 들리나 호기시에만 들리는 경우도 있다. 폐의 anterolateral 또는 laterobasal 부분에서 잘 들린다.

(3) (voice sounds)

환자가 ‘하나, 둘, 셋’하고 말할 때 청진기를 흉벽에 대고 이를 통해 들리는 소리를 분석한다. 환자가 하는 말을 청진기로 들으면 ‘응응’하는 소리만 들리는 것이 정상인데 이는 폐를 통해 소리가 전도될 때

대부분 소실되기 때문이며 병적인 상태에서는 소리의 전도성이 변하므로 진단에 도움될 만한 소견을 얻을 수도 있다. 예를 들어 흉수, 폐렴, 기흉, 비만에서는 성음이 작아지고, 무기폐에서는 크고 가깝게 들린다.

1. Barbara Bates : A guide to physical examination.
2. 한용철 : 임상호흡기학, 일조각