

# 추나 요법을 적용한 경추 추간판 탈출증 척추 수술 실패 증후군 환자의 경과관찰 1례

정시영<sup>1</sup> · 이진복<sup>2</sup>

<sup>1</sup>제인한방병원 침구과, <sup>2</sup>우석대학교 부속한방병원 침구과

Received : 2011. 5. 30    Accepted : 2011. 6. 19

## A Case Report on HIVD-Cervical Spine Failed Back Surgery Syndrome Applied Chuna Treatment

Jeong Si-Yeong, O.M.D.<sup>1</sup> · Lee Jin-Bok, O.M.D.<sup>2</sup>

<sup>1</sup>Department of Acupuncture & Moxibustion, Je-In Hospital of Oriental Medicine  
<sup>2</sup>Department of Acupuncture & Moxibustion, Woosuk University Hospital of Oriental Medicine

**Objects** : This study was to report a clinical effect of Chuna Treatment for HIVD-cervical spine Failed Back Surgery Syndrome(FBSS) patient.

**Methods** : In order to alleviate both arm tingling, numbness and neck stiffness, the patient was treated by acupuncture therapy, cervical traction technique of Chuna treatment and conservative managements. To evaluate the effect of the treatment, Recovery rate of Hirabayashi, Verbal Numerical Rating Scale(VNRS) and Neck Disability Index(NDI) score were used.

**Results** : VNRS and NDI were improved and Recovery rate was 100%.

**Conclusions** : Korean Treatment can be effectively used for a patient with HIVD-cervical spine FBSS patient. Further clinical studies are needed to verify the findings.

**Key words** : HIVD-cervical spine, Failed Back Surgery Syndrome(FBSS), Korean medical treatment, VNRS, Chuna treatment.

## I. 서 론

경추 추간판 탈출증은 경추 신경근이 변위된 추간판에 의하여 압박 또는 자극됨으로써 경항부, 경견부, 견배부, 상지에 통증 및 신경학적 증상을 나타내는 질환으로 흔히 경추 추간판의 퇴행성 변화가 있어서 추간의 간격이 좁아지고 추체 후연에 골극이 증상하는 해부병리적 변화를 동반하거나, 외상으로 인한

급성 연부조직 손상을 동반할 수 있다. 대부분의 경추 추간판 탈출증은 심각한 퇴행성 변화 이후에 일어나기 때문에 많은 환자들이 오래된 목의 통증에 대한 과거력을 갖고 있는 경우가 많다<sup>1)</sup>.

초기 증상은 경추부 동통과 강직 및 원위부의 감각 이상이 생기는 것이다. 증상은 침범되는 신경근에 따라서 달라지지만 신경근의 지배 영역이 중첩되기 때문에 고유영역을 결정하기 힘든 경우가 많다. 견관절

■ 교신저자 : 정시영, 서울 성동구 송정동 81-14번지 제인한방병원.  
Tel : 010-2977-0258, Fax : 02-3408-2211, E-mail : nicemaya@hanmail.net

의 통증, 견갑골 내측을 따라 방사되는 통증, 정흉부 동통, 상완부 및 전완부의 동통과 근력 약화, 수지 감각의 둔화 등이 있다<sup>2)</sup>.

추간판 탈출증의 치료는 크게 보존적 요법과 수술적 요법으로 구분되며 가장 효과적인 치료 방법에 대해서는 의견이 일치되지 않고 있다. 보존적 방법은 효과에 한계가 있을 수 있고 전통적인 수술방법은 침습성 때문에 수술 후 다양한 합병증을 유발할 수 있다<sup>3)</sup>.

척추 수술 후 실패증후군은 여러 척추질환의 수술 후에도 통증이 지속되고 있는 경우를 포괄적으로 지칭하는 진단명으로<sup>4)</sup> 수술의 증가와 더불어 이와 같은 실패증후군 환자도 점차 늘어날 것으로 생각된다.

한의학적으로 경추 추간판 탈출증은 項強, 肩背痛, 肩臂痛, 頸項痛, 頸椎症, 頸椎勞損의 범위에 속하는데<sup>5)</sup> 주로 外傷, 勞損, 復感風寒濕邪, 직업성 스트레스로 인하여 脈絡不通, 氣血運行不暢, 經絡瘀阻되어 근, 골관절에 疼痛과 麻木을 나타내는 것으로 보고 있으며, 기타 肝腎虛나 선천적 기형으로 인하기도 한다<sup>6)</sup>.

경추 추간판 탈출증의 한의학적 치료법으로는 약물요법, 침구요법, 한방물리요법, 추나요법 등이 이용되고 있으며, 최근에는 침도요법을 이용하여 유효한 결과를 얻은 보고가 있다<sup>7)</sup>.

이에 저자는 경추 추간판 탈출증으로 경추 추간판 치환술을 시행 한 후에도 증상이 지속되는 환자에 대해 침치료와 추나 요법 중 경추 신연요법을 적용한 한방치료를 통해 유의한 결과를 얻었기에 이를 보고하는 바이다.

## II. 증례

### 1. 환자

김○○, 남자, 43세

### 2. 주소증

항통, 양 상지 비증 및 감각 저하

### 3. 발병일 및 발병동기

2010년 2월경, 별무 동기 발

### 4. 가족력

별무

### 5. 과거력

2009년 6월 16일 오토바이를 타고 가다가 승용차와 부딪히는 교통사고로 “Lt. tibia ORIF, Lt. femur ORIF, skin graft” 시행 후 “CRPS type 1 lower leg, osteomyelitis lower leg, pain” 진단 받아 양방병원에서 근육내신경자극술, 성상결절차단술 시행 받아 호전됨.

### 6. 현병력

상기환자 43세 남환으로 2009년 6월 16일 오토바이를 타고 가다가 승용차와 부딪히는 교통사고로 모 양방병원에서 MRI 상 C5-6 protrusion 진단받고 12월 17일 “C5-6 전방 추간판 제거술 및 유합술, 경추 추간판 치환술” 시행 받았으며, 시행 받은 두 달 후 상기 발병일에 특별한 이유 없이 상기 주소증 발하여 양방병원에서 지속적인 P-Tx 받아오다 별무 호전하였고, 2011년 3월 30일 본원 양방 재활의학과 입원하여 경근 저주파요법(TENS), 초음파요법(Ultra-Sound), 온찜질(Hot pack) 받았으나 증상 호전 없어 2011년 4월 19일부터 본원 침구과에서 한방치료 시행함.

### 7. 초진소견

- 1) 精神 : 明瞭
- 2) 言語 : 良好
- 3) 睡眠 : 不良, 야간통
- 4) 大便 : 正常, 평소 1회/1~2일

- 5) 小便 : 正常
- 6) 消化 : 良好
- 7) 食慾 : 良好
- 8) 舌 : 舌紅無苔
- 9) 脈 : 微滑
- 10) 頸項部 : 項強
- 11) 肩背部 : 肩臂痛
- 12) 上肢部 : 兩上肢 痺症

## 8. 검사 소견

### 1) 초진 시 이학적 검사

(1) Range of Motion of Cervical spine(ROM)

Flexion : 45°

Extention : 45°

Lateral bending : 45° / 45°

Rotation : 80° / 80°

(2) Distraction test : -

(3) Compression test : -

(4) Spurling test : +/+

(5) Valsalva test : -

(6) Lhermitte's sign : -

2) C-spine Lat. X-ray (2010. 10. 18, Fig. 1.)

(1) relative cervical rigidity.

(2) C5-6; postop state.

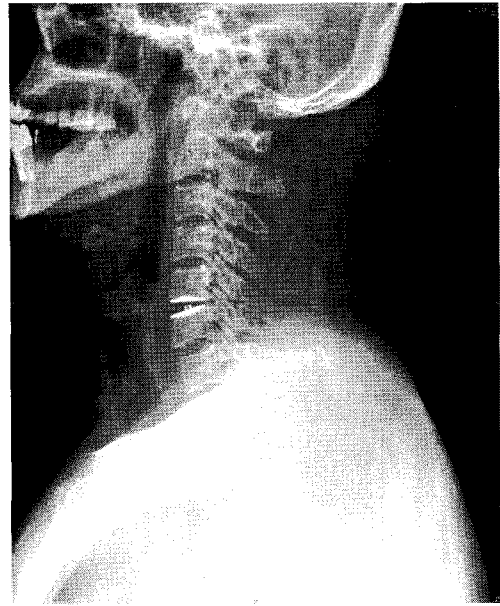


Fig. 1. C-spine lat. x-ray. (2010. 10. 18)

## 9. 치료방법

### 1) 鍼治療

직경 0.25mm, 길이 40mm 일회용 Stainless steel 毫鍼 (동방침구제작소, 한국)을 사용하였으며, 1일 1회 자침하는 것을 원칙으로 하였고, 경추통에 쓰이는 風府(GV16), 大椎(GV14), 天柱(BL11), 大杼(BL10), 風池(GB20), 肩井(GB21), 天宗(SI11)7)을 양측 취혈한 후 20분간 유침하였다.

### 2) 藥物治療

환자의 경제적 사정으로 인하여 시행하지 않았다.

### 3) 推拿治療

2010년 4월 20일부터 경추 추나요법 중 양손 경추 굴곡신전법, 양와위 경추신전법(JS 경추신연기법)의 경추 신연 요법을 주 2회 시행하였다.

4) 한방이학요법

경피 적외선 조사요법을 경항부, 견배부에 1일 1회 시행하였으며, 5월 7일까지 경근 저주파요법(TENS), 초음파요법(Ultra-Sound), 온찜질(Hot pack)을 경항부, 상지부에 1일 1회 시행하였다.

10. 증상의 평가(Table I.)

1) Recovery Rate of Hirabayashi (회복율)

외과에서 수술 결과인 회복율에 대한 평가로 쓰인 공식<sup>8)</sup>(Fig. 2.)으로 본 연구에서는 치료 전후의 평가 지표로 삼았다.

2) Neck Disability Index (NDI)

경추부 이상 측정에 가장 흔히 사용되는 설문 양식으로 처음에는 심한 경추 통증, 특히 편타성 손상 환자에서 일상생활의 제한 정도를 평가하기 위하여 개발되었다. 통증강도, 일상생활, 들어올리기, 읽기, 두통, 집중도, 일, 운전, 수면, 여가생활의 10개 항목에 대하여 각각 6개의 항목 중 하나를 선택하게 되어 있다(0~5점). NDI 점수는 각 항목의 합계로 점수가 높

을수록 경부 이상과 관련된 기능장애가 큰 것을 나타낸다<sup>9)</sup>.

3) 언어숫자통증등급 (Verbal Numerical Rating Scale : VNRS)

통증의 정도를 환자로 하여금 0에서 10까지의 숫자로 말하도록 하는 방법이다. 시각통증 등급과 유사하지만 시력이나 운동기능이 굳이 필요하지 않기 때문에 좀 더 유용하며 이행 및 사용이 쉽고, 환자가 답을 못할 가능성(2%)도 적다<sup>10)</sup>.

11. 치료경과

1) 2011. 4. 19 ~ 2011. 4. 29

치료 시작 당시 중증도의 항통과 양 어깨부터 상지로 방사되는 심한 저림, 감각이상 및 감각저하를 호소하는 상태였다. 양 손 1, 2지로의 저림이 가장 심하였으며, 특히 야간에 증상이 더 심해져 수면 중에 저림으로 잠을 깨는 경우가 많았다. ROM 측정 시 정상 범위였으나 최대 신전 시에 항통이 증가하였다. Distraction test, Compression test, Valsalva test, Lhermitte's sign 결과는 음성이었고,

Table I . The Result of Pre and Post Treatment

|               | 4/19 | 4/25 | 4/30 | 5/9 | 5/18 | 5/25 |
|---------------|------|------|------|-----|------|------|
| Recovery rate |      |      |      |     |      | 100% |
| VNRS          | 8    | 6    | 4    | 3   | 2    | 2    |
| NDI           | 22   |      |      |     |      | 13   |

VNRS: Verbal Numerical Rating Scale, NDI: Neck Disability Index.

$$\text{Recovery rate} = \frac{\text{Postoperatives score} - \text{Preperative score}}{17(\text{full score}) - \text{Preoperative score}} \times 100$$

Fig. 2. Recovery rate of hirabayashi.

Spurling test 결과는 양성이었다. VNRs는 8, NDI는 22로 측정되었다. 4월 24일까지는 증상의 변화가 거의 없는 상태로 지속되었으며, 치료 7일째인 25일부터 증상 호전되는 양상 보여 VNRs가 8에서 6으로 감소하였고, 야간에 저림으로 잠을 깨는 횟수도 줄어들었다.

2) 2011. 4. 30 ~ 2011. 5. 8

치료 12일째인 30일부터 환자는 침치료와 추나요법 치료에 긍정적이고 적극적인 반응을 보였으며, VNRs는 4로 감소하였고, 경근 저주파요법(TENS) 시행 시 적은 양의 자극에도 더 큰 반응으로 보이면서 야간통 역시 줄어들어 숙면을 취하는 시간이 증가하였다.

3) 2011. 5. 9 ~ 2011. 5. 17

5월 9일부터는 증상의 현저한 감소가 보이면서 야간에 측와위로 수면 시 상지비증이 나타나는 증상이 소실되었으며, VNRs는 3으로 감소하였다. 하지만 개인적인 사정으로 치료 받지 못한 날 밤에는 증상이 증가하여 2시간정도 밖에 수면을 취하지 못하는 양상도 보였다.

4) 2011. 5. 18 ~ 2011. 5. 25

5월 18일 이후로는 낮에는 상지비증을 전혀 호소하지 않았으며, 야간에 양 손 5지 쪽으로 경미한 저림을 호소하였고, VNRs는 2, NDI는 13으로 감소하였다.

### III. 고 찰

경추는 운동성이 크므로, 추간판은 심각한 압력을 받으며, 탈출된 추간판이 척수나 신경근을 압박할 수 있다<sup>1)</sup>. 추간판 탈출증에는 추간판의 탈출에 의한 연성추간판 탈출증과 구추관절, 추체, 후방 관절에 형성되는 골극에 의해서 척수나 신경근이 압박되는 경성 추간판 탈출증이 있다. 섬유 윤의 팽윤이나 수핵의 탈출은 퇴행성 변화의 초기에 볼 수 있는 현상이므로, 연성 추간판 질환은 30~40대에 호발하나, 경성 추간판 질환은 대체로 50세 이후에 많다. 병변 부위는 제 5-6 및 6-7 경추 사이에서 호발하고, 다음은 제 4-5 경추간의 순서이다<sup>2)</sup>.

경추 추간판 탈출증으로 인하여 나타나는 신경근 변증이 나타날 경우, 날카롭고 찌르는 듯한 통증이 어깨와 아래팔로 방사되는 지속적인 심부통이 겹쳐서 나타날 수 있고, 신경근 분포에 따라 무딘 감각 또는 찌르는 듯한 감각과 감각 소실이 나타나며, 압박된 신경근에 해당하는 근육에 근 위약 및 위축이 나타나게 된다. C5, 6 신경근이 압박될 경우 이두근 반사, 회외근 반사에 장애가 나타나고, C7 신경근일 경우 삼두근 반사에 장애가 나타난다. 그리고 신경근 압박이 오래 지속된 경우 피부가 건조하고 벗겨지며, 탄력이 감소되거나 푸르고 차갑게 된다<sup>3)</sup>.

경추 추간판 탈출증에서 대부분의 경우 보존적 치료로 증상이 호전된다. 침상 안정, 온 찜질, 보조기를 착용하여 경추를 고정함으로써 신경 조직의 자극뿐만 아니라 주위 연부 조직의 부종 및 염증을 감소시킨다. 경부의 위치는 환자가 편안한 위치를 취하도록 하는 것이 좋는데 신경근 증상은 주로 굴곡 시 신경공이 확장되어 동통이 경감된다. 경추 전인술은 일부 환자에서 도움이 되나 동통을 유발할 만큼 과도한 견인은 피해야 한다. 급성기가 지나 동통이 경감되는 대로 경추부의 근육 운동을 시행한다. 수술은 일반적으로 3개월 이상의 보존적 치료에도 불구하고 지속적으로 또는 반복되는 상지의 동통이 있을 때 시행한다<sup>3)</sup>.

보편적인 수술로는 전방으로 추간판 제거 및 골극의 제거, 추체 유합술을 시행한다. 후방 도달법으로는 요추에서와 같이 부분 후궁 절제술인 열쇠구멍 신경공 활장술과(key hole foraminotomy)과 수핵 제거술을 시행할 수 있다<sup>2)</sup>.

최근에는 경추 추간판 치환술이 늘어나고 있으며<sup>2)</sup>, 경추 전 추간판 치환술 (total disc replacement, TDR)과 관련이 있는 합병증으로 수술부위의 혈종과 그에 따른 신경근이나 척수 압박, 연하곤란, 발성곤란, 척수액 누출, 그리고 불충분한 감압으로 인한 증상의 지속, 적절치 못한 크기의 인공 추간판에 의한 신경 주위 조직의 자극 등이 있다<sup>13,14)</sup>.

이처럼 수술 후에도 지속적 혹은 재발성 동통이나 신경 증상을 호소하는 질환군인 척추 수술 실패 증후군으로 인해 많은 수술 적응증 환자들이 수술을 기피하는 주원인이 되어 외과영역에서는 그 해결에 많은 노력을 기울이고 있다<sup>5)</sup>.

추나요법은 척추관절계의 모든 구조적 변위에 의하여 발생하는 병리적 현상을 수기법을 통하여 경결 또는 위축된 근육 등에 피동적 운동을 통한 자극을 주거나 변위를 바르게 교정함으로써 인체의 생리, 병리적 상황을 조절하여 치료효과를 거두는 것이다. 특히 경추 추간판 탈출증은 추나의 치료원리인 舒筋通絡, 理筋整復, 活血祛瘀가 모두 응용될 수 있는데, 탈출로 인해 발생한 근육간의 비협조적인 역학관계 및 척추의 변위, 신경근의 압박 등이 추나요법을 통해 교정되고, 그 결과로 증상이 경감 및 소실된다<sup>6)</sup>.

경추 신연요법이란 추나요법의 한 방법으로 척추 주위 인대 및 근육을 이완시키고 병소 부위에 하중을 줄여주어, 추간간격을 넓혀주는 동시에 추간판 내압을 감소시켜 수핵의 탈출과 신경근의 압박을 줄여주는 치료법이다<sup>7)</sup>.

본 증례의 환자의 경우 경추 추간판 치환술 후에도 지속된 신경근의 압박과 인공 추간판에 의한 신경 주위 조직의 자극이 경추 신연요법을 통해 추간판 내압이 감소되고, 추간공이 넓어져 신경근의 압박이 주는 동시에 주위 인대 및 근육이 이완되어 증상이 호전되

었을 것으로 사료된다.

본 증례의 환자는 2009년 6월 16일 오토바이를 타고 가다가 승용차와 부딪히는 교통사고로 모 양방병원에서 MRI 상 C5-6 protrusion 진단받고 12월 17일 “C5-6 전방 추간판 제거술 및 유합술, 경추 추간판 치환술” 시행 받은 두 달 후 항통과 양 상지의 비증, 감각 저하 발생하여 2011년 4월 19일부터 5월 25일까지 00병원 침구과에서 치료 받았으며, 방사선과 검진 및 이학적 검진, 병력 청취 후 항강증 및 상지마목으로 최종진단 하였다. 치료에 대한 임상 증상의 개선여부 확인을 위해 통증정도(pain intensity)의 평가는 언어숫자통증등급(VNRS) 기능장애(pain disability)의 평가는 NDI를 사용하였으며, 그 외 이학적 검사를 통해 신경학적 증상의 변화를 확인하였다.

치료는 2011년 4월 19일부터 침치료, 경추 추나요법 중 양손 경추 굴곡신전법, 양와위 경추신전법(JS 경추 신연기법)의 경추 신연요법을 시행하였다. 또한 기타 한방이학요법을 병행하였다. 치료결과 100%의 회복률을 보였으며 입원 당시 8이던 VNRS는 2로 감소하였고, NDI 상 22에서 13으로 감소하였다. 따라서 경추 추간판 탈출증 척추 수술 실패 증후군에 추나요법을 위주로 한 한방치료가 증상의 호전에 효과가 있는 것으로 보이나, 증례가 1례에 불과하고 대조군 연구가 이루어지지 않은 점은 추후 보완해야할 과제라 하겠다.

#### IV. 결 론

2011년 4월 19일부터 5월 25일까지 00병원에 입원하여 침구과에서 치료 받은 경추 추간판 탈출증 척추 수술 실패 증후군 환자에 대해 추나치료 및 보존적 한방치료의 시행으로 유의한 효과를 얻었기에 본 증례를 보고하는 바이다.

## V. 참고문헌

1. 한방재활의학과학회. 한방재활의학과학. 2판. 서울:군자출판사. 2005:60, 70-1.
2. 대한정형외과학회. 정형외과학. 6판. 서울:최신의학사. 2006:584-6.
3. 김영훈, 문동언, 박종민, 윤재원. 요추 추간판 탈출증의 자연적 흡수. 대한통증의학회지. 2005; 18(1):56-9.
4. 한승문, 김태형, 임영진, 이상철. Failed Back Surgery Syndrome 환자에서 시행한 제2 요추 신경근 차단술. 대한통증학회지. 2000;13(2): 247-50.
5. 上海中醫學院. 傷科學. 上海:商務印書館. 1982: 321.
6. 김언국, 김현욱, 이건휘, 이건목. 경추 추간판 탈출증 환자의 鍼刀療法 치료 효과에 대한 임상적 연구. 대한침구학회지. 2009;26(1):67-79.
7. 대한침구학회 교재편찬위원회 편저. 침구학 하. 파주:집문당. 2008:59,63-5.
8. 송경진, 박종혁, 김규형, 황병연. 경추증성 척수증. 전북의대논문집. 1995;19(1):111-8.
9. 송경진, 최병완, 김설전, 윤선중. 한국어판 Neck Disability Index의 문화적 개작과 타당도. 대한정형외과학회지. 2009;44(3): 350-9.
10. 대한통증의학회. 통증의학. 2판. 서울:군자출판사. 2000:36.
11. Kenneth W. Lindsay, Ian Bone. 임상신경학. 서울:이퍼블릭. 2006:578.
12. 이강준, 이평복, 최용민. 경추 전 추간판 치환술 후 복합부위통증증후군으로 오인된 환자의 진료 경험. 대한마취과학회지. 2008; 55(5):652-6.
13. Sekhon LH, Ball JR. Artificial cervical disc replacement: principles, types and techniques. Neurol India. 2005;53(4): 445-50.
14. Mehren C, Mayer HM. Artificial cervical disc replacement - an update. Neurol India. 2005;53(4):440-4.
15. 박형천, 김영수. Failed Back Pain Syndrome의 임상적 고찰. 대한신경외과학회지. 1993; 22(1):48-57.
16. 신준식. 한국추나학 임상표준지침서. 서울:대한추나학회출판사. 2003:7-13, 163-73, 221-6.
17. 김상돈, 김미영, 임양의, 이수영, 신병철, 권영달, 손용선, 김형균. 경추 추간판 탈출증 환자의 견인요법과 추나요법의 치료효과에 대한 임상적 연구. 한방재활의학과학회지. 2001; 12(4):39-48.